

Facultad de Ciencias Médicas
Universidad Nacional de Rosario
Carrera de Especialización en Anestesiología

Eficacia analgésica del bloqueo del plano transversal abdominal (TAP block) guiado por ecografía después de la cesárea.

Médica Melisa I. Sánchez Ramski

Tutor de tesis: Dr. Guillermo D. Reeves

Año: 2013.

INDICE

RESUMEN.....	3
INTRODUCCIÓN.....	4
OBJETIVOS.....	7
MATERIAL Y MÉTODOS.....	8
RESULTADOS.....	11
DISCUSIÓN.....	16
CONCLUSIÓN.....	18
BIBLIOGRAFÍA.....	19
ANEXO.....	21

RESUMEN

ANTECEDENTES: El TAP block es un método efectivo para proveer analgesia postoperatoria a los pacientes sometidos a cirugía abdominal baja. Se evaluó la eficacia analgésica postoperatoria del TAP block guiado por ecografía en pacientes sometidas a cesárea mediante incisión de Phannenstiel.

MÉTODOS: Se llevó a cabo un estudio clínico prospectivo y aleatorizado en el Hospital Escuela Eva Perón de Granadero Baigorria.

Se incluyeron 50 pacientes sometidas a cesárea, electiva o de urgencia, que fueron divididas aleatoriamente en dos grupos. Ambos grupos recibieron anestesia raquídea con bupivacaína hiperbárica 0,5% y fentanilo, seguido de un régimen analgésico postoperatorio estándar de 75 mg de diclofenac por vía endovenosa cada 12 horas. A un grupo se le realizó un bloqueo del plano transversal abdominal (TAP block) guiado por ecografía con 25- 30 ml por lado de bupivacaína al 0,25%; el otro grupo no recibió bloqueo.

Cada paciente fue evaluada en el postoperatorio, a la primera y segunda hora de concluida la cirugía. Se valoró la intensidad del dolor, en reposo y al movimiento, mediante la Escala Numérica (EN) y la necesidad o no de analgesia de rescate. Se registró el tiempo transcurrido desde la realización del bloqueo hasta el rescate con analgésicos.

RESULTADOS: en comparación con el grupo control, el TAP block guiado por ecografía redujo la necesidad de rescates analgésicos en el postoperatorio (72% vs 32%) y las puntuaciones de la EN en la evaluación del dolor a la hora: en reposo (0 (0-5) vs 0 (0-1)) y al movimiento (2 (0-7) vs 0 (0-2)) y también a las dos horas del postoperatorio: en reposo (3 (0-10) vs 0 (0-6)) y al movimiento (5 (0-10) vs 3 (0-9)). No hubo complicaciones atribuibles al TAP block.

CONCLUSIONES: El TAP block guiado por ecografía, como parte de un régimen de analgesia multimodal, proporcionó una analgesia superior que un régimen de analgesia endovenosa estándar, luego de la operación cesárea.

PALABRAS CLAVE: Operación cesárea. Anestesia raquídea. Dolor postoperatorio. Bloqueo del plano transversal abdominal. Ecografía, bloqueo nervioso.

INTRODUCCION

La cesárea es un procedimiento quirúrgico mayor, realizado cada vez más frecuentemente, después del cual las pacientes pueden experimentar un dolor y un discomfort considerables¹.

Es de fundamental importancia proporcionar una analgesia postoperatoria efectiva para que este periodo sea menos incómodo y más gratificante emocionalmente, facilitando la deambulacion precoz y la creacion temprana de lazos entre la madre y el niño. Cualquier intervencion que produzca una mejoría en el alivio del dolor merece ser investigada¹.

Actualmente el “*Gold Standard*” para el tratamiento del dolor postoperatorio luego de una cesárea es la morfina intratecal. Sin embargo, este procedimiento no está exento de riesgos; su uso se asocia a efectos adversos indeseables, particularmente nauseas, vómitos y prurito, los cuales reducen la satisfacción general de la paciente. Más serio es el riesgo de depresión respiratoria materna por la migración rostral de la morfina².

Si bien la morfina intratecal es efectiva proporcionando una analgesia superior y mas prolongada que el TAP block- ya que reduce tanto el dolor visceral proveniente del útero, como el originado en la incisión de la pared- debido a lo expuesto anteriormente o en caso de limitaciones o contraindicaciones médicas, sería de gran utilidad tener una alternativa efectiva^{2,3}.

El uso del TAP block esta creciendo rápidamente. Todos los estudios han reportado la superioridad de éste en términos de reducción de la puntuación de la escala visual analógica y consumo de morfina postoperatorio^{4, 5, 6, 7}.

Se ha demostrado que provee analgesia efectiva después de una amplia gama de procedimientos quirúrgicos como cirugía abdominal⁸, reparación de hernias inguinales⁹, histerectomía¹⁰, prostatectomía retropúbica¹¹, cesárea^{1, 5, 6}, colecistectomía laparoscópica¹² y apendicetomía¹³.

El bloqueo puede realizarse unilateralmente (Ej.: apendicetomía) o en forma bilateral cuando la incisión cruza la línea media (Ej.: incisión de Phannenstiel). Puede realizarse una inyección única o introducirse un catéter por varios días para analgesia prolongada¹⁴.

El bloqueo toma hasta 30 minutos para que sea eficaz y puede realizarse antes o después de la cirugía.

La técnica consiste en la inyección de una solución de anestésicos locales en el plano comprendido entre los músculos oblicuo interno y transversal abdominal. Este plano contiene los nervios toraco-lumbares que se originan de las raíces espinales T7 a L1 y proveen la inervación sensitiva de la pared.

Luego de dejar el agujero intervertebral, las fibras nerviosas de T6-T12 discurren entre los músculos oblicuo interno y transversal abdominal.

Cuando las fibras alcanzan el límite anterior, cerca de los rectos, perforan los músculos oblicuo interno y externo para alcanzar la superficie.

El curso de L1 es ligeramente diferente. Deja el agujero intervertebral, se dirige hacia adelante entre el oblicuo interno y el transverso, pero en un punto cercano a la EIAS, atraviesa el oblicuo interno para discurrir entre éste y el oblicuo externo. Se vuelve superficial anteriormente, cerca del músculo recto.

La raíz nerviosa de L1 (la que eventualmente se convierte en los nervios ilioinguinal e iliohipogástrico) es responsable de la inervación sensitiva del área donde tradicionalmente se realiza la incisión de Pfannenstiel.

El bloqueo se puede realizar mediante una técnica a ciegas de doble pérdida de resistencia (“two-pop”) en el triángulo de Petit. Éste se encuentra sobre la cresta iliaca, en la línea axilar media. El lado anterior del triángulo esta formado por el borde lateral del oblicuo y el lado posterior por el borde lateral del músculo dorsal. Esta técnica se basa en una doble pérdida de resistencia: se inserta la aguja perpendicular a la piel, justo por encima de la cresta iliaca y posterior a la línea axilar media, y se avanza hasta percibir un “pop” cuando cruza la fascia del oblicuo interno. Si se percibe el segundo “pop” indica que la aguja ha avanzado más allá del transverso y debe ser retirada. El objetivo es posicionar la punta de la aguja entre el oblicuo interno y el transverso^{7, 14}.

A pesar de que esta técnica es aparentemente segura, su realización puede ser dificultosa en pacientes obesos, en los que se falla en localizar las referencias anatómicas del triángulo de Petit¹⁴.

Además debido al reporte de casos de trauma visceral (hígado y vejiga) se desaconseja las inyecciones a ciegas en la pared abdominal¹⁵.

Las técnicas guiadas por ecografía han ido evolucionando en los últimos 15 años. La imagen ecográfica de la pared abdominal en la línea medio-axilar revela tres capas musculares: el oblicuo externo, el oblicuo interno y el transverso abdominal^{7, 14, 16}.

La visualización de los planos musculares y de la aguja en todo su recorrido reduce considerablemente los riesgos de punciones de vísceras abdominales o de inyección intravascular^{3, 16}.

En un estudio cadavérico en el que se llevo a cabo la técnica de TAP block guiada por ecografía, con una solución de azul de metileno, y posterior disección, se observó que los nervios segmentarios T10, T11, T12 y L1 se encontraban teñidos en un 50%, 100%, 100% y 93% de los casos, respectivamente. Este estudio anatómico concluyó que la inyección guiada por ecografía, cefálica a la cresta iliaca, involucra principalmente a las raíces T10-L1, lo que implica que esta técnica sea más efectiva para cirugías limitadas a la pared abdominal baja¹⁷. Una técnica de múltiples inyecciones o la realización del TAP Block oblicuo subcostal (OSTAP) podría extender la diseminación del anestésico local y proveer un bloqueo sensitivo más amplio^{7, 14, 16, 18, 19}.

Los agentes anestésicos locales habitualmente utilizados tienen efectos secundarios, aunque son muy poco frecuentes y varían desde alergia hasta efectos cardiovasculares y del sistema nervioso central. Los anestésicos locales con el tiempo se absorben sistémicamente y se secretan en la leche

materna, pero aún no se han documentado efectos secundarios en los recién nacidos que reciben lactancia materna. Lo anterior contrasta abruptamente con la morfina, que tiene una transferencia significativa a la leche materna y puede tener un efecto sedante sobre el recién nacido¹.

El volumen que debe inyectarse es fundamental para el éxito del TAP Block. En un adulto de tamaño medio deberían inyectarse 30 ml para un bloqueo unilateral y 25-30 ml en cada lado para un bloqueo bilateral¹⁴.

Se han utilizado con éxito para este bloqueo lidocaína, bupivacaína y ropivacaína, siendo más importante un volumen adecuado que usar concentraciones altas de la mezcla anestésica. La dosis máxima de seguridad del agente debe respetarse estrictamente⁷.

Con estos antecedentes, se parte de la hipótesis de trabajo que el TAP Block guiado por ecografía realizado después de la operación cesárea, como parte de un régimen de analgesia multimodal, retrasaría la aparición de dolor postoperatorio y aumentaría el tiempo hasta el primer requerimiento de analgesia adicional.

OBJETIVOS

OBJETIVO GENERAL

- Conocer si la realización del TAP block, dentro de un marco de analgesia multimodal, mejora la analgesia postoperatoria después de la cesárea.

OBJETIVOS ESPECÍFICOS

- Determinar si es necesario la realización de analgesia de rescate en el grupo con TAP block y en el grupo sin TAP block.
- Comparar el tiempo transcurrido hasta la realización de analgesia de rescate entre ambos grupos.
- Comparar las puntuaciones del dolor postoperatorio al movimiento y en reposo, evaluado mediante la Escala Numérica (EN), a la hora y a las dos horas de concluido el procedimiento entre ambos grupos.

MATERIALES Y METODOS

Luego de obtener la aprobación por parte del Comité de Ética del Hospital Escuela Eva Perón de Granadero Baigorria y el consentimiento informado por parte de las pacientes, se llevó a cabo un estudio prospectivo, controlado y aleatorizado, donde se incluyeron 50 pacientes a quienes se les realizó operación cesárea, electiva o de urgencia, mediante una incisión de Phannenstiel.

Las pacientes eran ASA I o II, de 18 años o mayores, primíparas o multíparas, con o sin cesárea previa. Las pacientes que cumplían con los criterios de inclusión y aceptaron participar del estudio, firmando el consentimiento, fueron distribuidas en dos grupos: uno con anestesia raquídea (AR) y otro con anestesia raquídea más TAP block guiado por ecografía (AR+TAP) tomando como método de aleatorización la terminación del DNI. Los números pares recibieron el tratamiento (AR+TAP) y los impares (AR).

Los criterios de exclusión fueron: analgesia peridural para el trabajo de parto previa a la cesárea, contraindicación absoluta o relativa para la realización de anestesia raquídea, obesidad mórbida definida como un IMC mayor o igual a 40, alergia documentada a los anestésicos locales, negativa de la paciente a recibir el TAP block e historia de consumo crónico de opioides o AINES.

MONITOREO

Se realizó monitorización de presión arterial no invasiva (previo al bloqueo y posteriormente cada 5 minutos hasta finalizar la cirugía), monitorización electrocardiográfica continua y oximetría de pulso con equipo multiparamétrico.

METODO ANESTÉSICO

A las pacientes que llegaron a la sala de operaciones sin cateter endovenoso se les canalizó una vía periférica con un cateter 18G, en caso contrario, se utilizó el que traían de la sala y se les administró 500 ml de solución fisiológica previo a la punción dural.

La anestesia raquídea se realizó con la paciente sentada, en los espacios L2-L3 o L3-L4 con una aguja espinal 27 G punta lápiz. Se utilizaron 10- 12 mg de bupivacaína hiperbárica al 0,5% (marca AZTRA ZENECA) con 20 microgramos de fentanilo.

Inmediatamente después de la realización de la anestesia raquídea fueron colocadas en decúbito dorsal, con una ligera inclinación del útero hacia la izquierda y se les administró oxígeno con una mascarilla facial a 5 l/min. Se administraron cristaloides endovenosos o efedrina para tratar hipotensión

según necesidad. Después del nacimiento se realizó un bolo de 10 unidades de oxitocina, seguido de una infusión continua a 12 mU/min.

Todas las pacientes recibieron 75 mg de diclofenac por vía endovenosa intraoperatoriamente.

Una vez finalizada la cirugía y realizada la curación de la herida, se llevó a cabo el TAP block bajo guía ecográfica, utilizando un ecógrafo SonoSite-Micromax. Se realizó bajo técnica aséptica reglada, utilizando materiales descartables y estériles.

Con la paciente en decúbito supino, luego de desinfectar la zona de punción con clorhexidina, se posicionó la sonda de ultrasonido transversalmente (perpendicular al plano de la mesa) en el espacio comprendido entre la cresta iliaca y el reborde costal, a la altura de la línea axilar media. La posición final de la sonda no debía sobrepasar anteriormente a la línea axilar anterior.

Se consideró “buena visualización” si se identificaban en la imagen la grasa subcutánea, el músculo oblicuo externo, el oblicuo interno, el transverso, el peritoneo y las estructuras intraperitoneales (asas intestinales).

Se utilizó una aguja de neuroestimulación de bisel corto, de 100 mm., que se insertó en un plano sagital aproximadamente 3 a 4 cm medial a la sonda de ultrasonido. Para obtener imágenes óptimas de la aguja en todo su recorrido, ésta se mantuvo en paralelo al eje mayor de la sonda. La punta se posicionó en el plano debajo del músculo oblicuo interno y por encima del transverso abdominal. Se realizó primero una dosis de prueba de 2 ml para comprobar que se estuviera en la posición correcta y luego un total de 25 a 30 ml de la solución de AL se inyectó a cada lado, previa aspiración para evitar la inyección intravascular.

Se consideró una “realización satisfactoria” la formación de un espacio hipoecoico (negro) en forma de lente entre los dos músculos.

El volumen de mezcla anestésica utilizada, de acuerdo al peso de la paciente, fue:

50- 60 kg: bupivacaina 0,25% 25 ml por lado.

> 60 kg: bupivacaína 0,25% 30 ml por lado.

Luego de concluido el bloqueo, las pacientes fueron llevadas a la sala de maternidad, donde recibieron un régimen de analgesia estándar de 75 mg de diclofenac endovenoso cada 12 horas. Para evitar el retraso en la instauración de dicho régimen, las pacientes salieron de quirófano con un goteo, por colateral, de 75 mg de diclofenac en 250 ml de solución fisiológica, rotulado apropiadamente.

TIPOS DE MEDIDA DE RESULTADO

✓ Requerimiento o no de analgesia de rescate.

✓ Tiempo transcurrido hasta la primera analgesia de rescate. Se constató en la planilla de enfermería el horario de realización de analgesia adicional. Se tomó como punto de partida para contabilizar el tiempo transcurrido hasta el rescate analgésico, la hora de finalización de la cirugía.

✓ Puntuaciones del dolor postoperatorio al movimiento (elevación de la cabeza y hombros de la almohada) y en reposo: evaluadas mediante la escala numérica (EN) a la hora y a las dos horas después de la cirugía. La EN es una escala numerada del 0 al 10, donde 0 es la ausencia de dolor y 10 el peor dolor imaginable. Las pacientes seleccionaron el número que mejor evaluaba la intensidad del síntoma.

El estudio concluyó a las 24 horas.

CAUSA DE TERMINACIÓN DEL ESTUDIO

ANÁLISIS INTERIM

Tras la inclusión de un tercio de las pacientes de cada grupo, se realizó un análisis interim. El mismo evaluó si se presentaban efectos desfavorables concentrados sistemáticamente en uno de los grupos. Si ese hubiera sido el caso tras la evidencia estadística, el estudio se hubiese suspendido y dado por concluido. Dicho estudio se repitió al completar los dos tercios del número total de pacientes.

ANÁLISIS ESTADÍSTICO

Los datos se presentan como promedio (desvío estándar) o bien mediante la mediana (rango), de acuerdo a la distribución de los datos. Las variables categóricas se presentan mediante las frecuencias junto con los porcentajes.

Para la comparación de los grupos se aplicó el Test t de Student, el Test de Mann-Whitney y el Test Chi-cuadrado de Pearson, según correspondiera.

Los resultados con una probabilidad asociada menor que 0,05 se consideraron estadísticamente significativos.

RESULTADOS

No hubo diferencias significativas en cuanto a los datos demográficos de ambos grupos; fueron comparables en términos de edad, peso, talla, IMC y número de gestas previas. (Tabla 1)

En el grupo AR, un 72,0% (18 pacientes) solicitó rescate analgésico vs un 32,0% (8 pacientes) del grupo AR+TAP; $p=0,005$. (Tabla 2)

En el grupo que recibió TAP block el tiempo transcurrido hasta el primer rescate analgésico fue menor. La mediana (rango) del tiempo transcurrido hasta el primer rescate analgésico fue de 7,5 horas (2,5-9,0) en el grupo AR, comparado con 5,0 horas (3,0-11,0) en el grupo AR+TAP. Este resultado no es estadísticamente significativo; $p=0,815$. (Figura 1 y Tabla 2).

Los valores de la Escala Numérica (EN), en reposo y en movimiento, fueron menores en el grupo AR+TAP en comparación al grupo AR. (Figura 2)

Mediana (mín.- máx.): En la primera hora: EN en reposo 0 (0-5) vs 0 (0-1) ($p=0,005$) y EN en movimiento 2 (0-7) vs 0 (0-2) ($p=0,001$). En la segunda hora: EN en reposo 3 (0-10) vs 0 (0-6) ($p<0,001$) y EN en movimiento 5 (0-10) vs 3 (0-9) ($p<0,001$). (Tabla 2)

Tabla 1 – Características basales de las pacientes según grupo.

	Grupo AR (n=25)	Grupo AR+TAP (n=25)	Prob asociada
Edad (años)	25,8 (6,4)	27,2 (7,3)	0,486 ^a
Peso (k)	74,3 (14,7)	78,1 (17,2)	0,408 ^a
Talla (m)	1,62 (0,07)	1,64 (0,07)	0,404 ^a
IMC	27,8 (4,1)	28,6 (4,9)	0,543 ^a
Múltipara	88,0% (22)	84,0% (21)	0,684 ^b
Nº de gestas previas	2 (1-8)	2 (1-7)	0,655 ^c

^a Test t - los datos se presentan como promedio (desvío estándar). ^b Test χ^2 de Pearson. ^c Test de Mann-Whitney – los datos se presentan como mediana (mín.-máx.).

Tabla 2 – Resultados de la evaluación postoperatoria.

	Grupo AR (n=25)	Grupo AR+TAP (n=25)	Prob asociada
Evaluación postoperatoria			
1ra hora			
EN en reposo	0 (0-5)	0 (0-1)	0,005 ^a
EN en movimiento	2 (0-7)	0 (0-2)	0,001 ^a
2da hora			
EN en reposo	3 (0-10)	0 (0-6)	<0,001 ^a
EN en movimiento	5 (0-10)	3 (0-9)	<0,001 ^a
AR residual	36,0% (9)	60,0% (15)	0,089 ^b
Rescate analgésico	72,0% (18)	32,0% (8)	0,005 ^b
Tiempo hasta el rescate (hs)	7,5 (2,5-9,0)	5,0 (3,0-11,0)	0,815 ^a

^a Test de Mann-Whitney – los datos se presentan como mediana (mín.-máx.). ^b Test de Fisher.

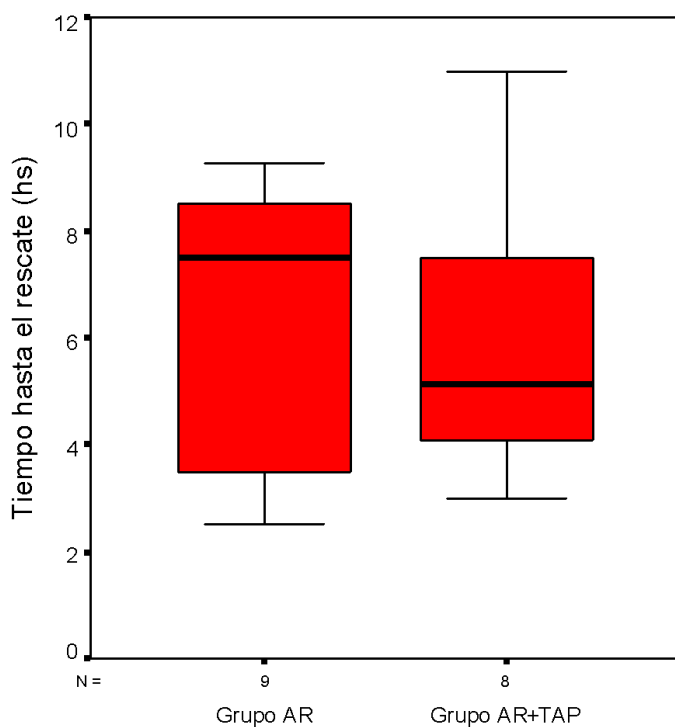
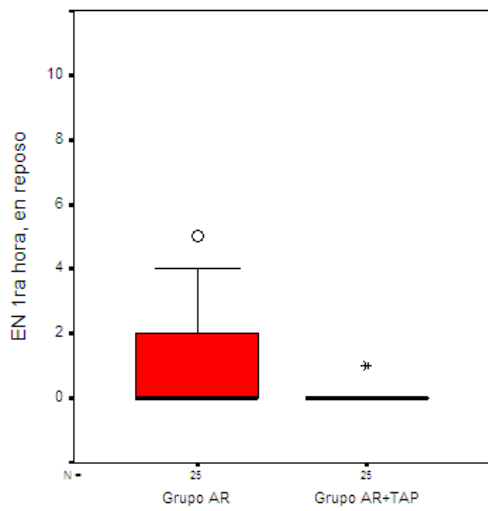
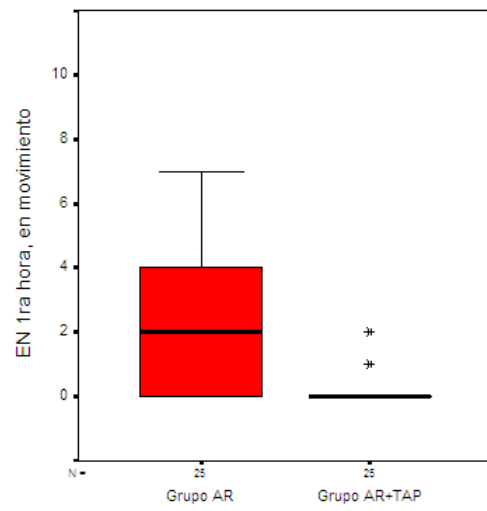


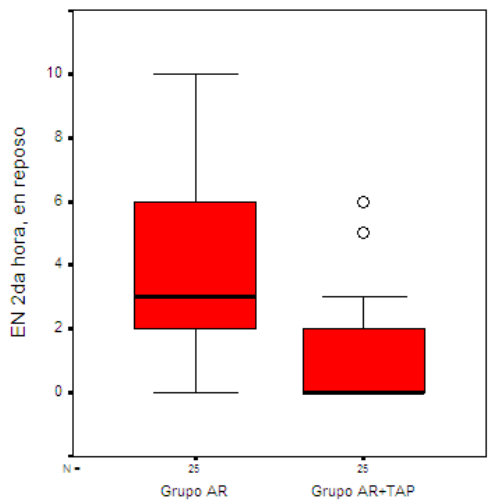
Figura 1 – Distribución del tiempo hasta el rescate (hs) según grupo.



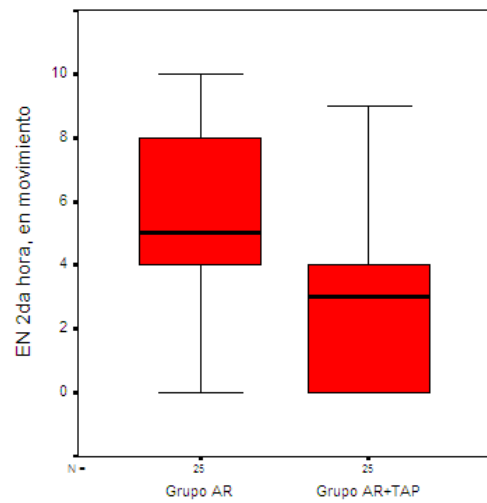
(a)



(b)



(c)



(d)

Figura 2 – Evaluación postoperatoria según grupo. EN en la 1ra hora estando en reposo (a), estando en movimiento (b). EN en la 2da hora estando en reposo (c), estando en movimiento (d).

DISCUSION

Con los resultados de este estudio se comprobó que: la realización del TAP block, dentro de un marco de analgesia multimodal, mejoró la analgesia postoperatoria después de la cesárea. Las pacientes que recibieron el TAP block requirieron en un menor porcentaje rescates analgésicos y tuvieron puntuaciones en la Escala Numérica de evaluación del dolor (EN) menores que el grupo sin bloqueo, a la primera y segunda hora del postoperatorio, tanto en reposo como en movimiento.

En referencia a la necesidad de realizar analgesia de rescate en el postoperatorio el presente estudio mostró que las pacientes con TAP block lo requirieron en menor medida (72,0% vs 32,0%; $p=0,005$)

En los estudios realizados por Belavy y col.⁵ y Mc Donnell y col.⁶, las pacientes tienen como parte del régimen de analgesia postoperatoria PCA de morfina. Los resultados muestran una importante reducción del consumo de morfina en el postoperatorio con el uso del TAP block.

Mc Donnell⁶ demostró que suplementando un régimen de analgesia multimodal con el TAP block, realizado con técnica a ciegas, resulta en una disminución mayor al 70 % de los requerimientos de morfina en las 48 horas posteriores a la cirugía

Belavy⁵ y col evaluó la eficacia analgésica del TAP block guiado por ecografía y concluyó que el uso de morfina en las 24 horas fue menor en el grupo que recibió bloqueo comparado con el grupo placebo. Sin embargo, este efecto “ahorrador de morfina” fue menor que el alcanzado por Mc Donnell⁶ y col. La dosis de morfina mediana usada en 24 horas por el grupo activo fue 43 % mas baja que en el grupo placebo, comparada con la reducción de casi el 80 % en el estudio de Mc Donnell⁶.

En cuanto al tiempo transcurrido hasta la realización de analgesia de rescate, este trabajo mostró que las pacientes con TAP block requirieron analgesia antes que el grupo sin TAP block: mediana (min-max) 5,0 hs (3,0-11,0) vs 7,5 hs (2,5-9,0) sin embargo estos resultados no son estadísticamente significativos; $p=0,815$.

Por el contrario, en el estudio de Mc Donnell⁶ y col se observó un retraso en el requerimiento de analgesia adicional: mediana (IQR) 90 min. (55-190) vs 220 min. (150-380), comparado con el régimen estándar y en el de Belavy⁵ y col el tiempo transcurrido hasta el primer rescate analgésico fue: mediana (IQR) 2 horas (IQR 2 hs) en el grupo placebo comparado con 3 horas (IQR 1 hr) en el grupo activo.

En lo referente a la evaluación del dolor postoperatorio, mediante la Escala Numérica (EN), las puntuaciones fueron menores en el grupo que recibió TAP block, a la primera y segunda hora del postoperatorio, en reposo y al movimiento. Estos resultados coinciden con los obtenidos por Mc Donnell⁶ y col. Al contrario, Belavy⁵ y col no demostraron diferencias significativas en cuanto a la puntuación del dolor postoperatorio.

A diferencia del presente estudio y de los citados anteriormente, el estudio llevado a cabo por Ghassan y col²⁰ no demuestra ninguna ventaja significativa

en el uso del TAP block. En este estudio, el régimen analgésico multimodal incluye el uso 200 microgramos de morfina intratecal, un tratamiento bien conocido por su eficacia analgésica pero con efectos secundarios significativos.

Ghassan²⁰ concluye que la morfina pudo haber afectado el dolor postoperatorio tanto visceral profundo como el superficial de la incisión. Esto explicaría la superioridad de la morfina intratecal en comparación con el TAP block para el manejo del dolor postoperatorio. En contraposición con el TAP block, la morfina intratecal se asoció con más efectos indeseables. En este estudio 46 % de las pacientes desarrollaron náuseas y vómitos postoperatorios severos y el 39 % desarrolló prurito que requirió tratamiento. No encontraron ningún caso de depresión respiratoria clínicamente detectable usando estas dosis de morfina.

A pesar de haber presentado una analgesia más prolongada, menores puntuaciones en la EVA del dolor y menos uso de rescates en las primeras 12 horas, la presencia de los efectos secundarios indeseables asociados a la morfina intratecal ha tenido un impacto negativo en la satisfacción global de las pacientes.

Como comentario final podemos afirmar que para conseguir una analgesia postoperatoria adecuada y segura que brinde satisfacción a las pacientes se debe recurrir a un régimen multimodal. Todavía no está establecido cuáles son los componentes más adecuados. Las técnicas de anestesia regional, como el TAP block, tienen un potencial que todavía debe ser desarrollado. Deberán realizarse más estudios controlados al respecto para establecer el volumen óptimo y la concentración de anestésico local más efectiva, así como estudios que determinen concentraciones plasmáticas maternas de anestésicos locales y posibles efectos sobre el lactante, que aunque bajos, son inciertos.

CONCLUSION

Como conclusión se puede remarcar el rol importante que el TAP block tendría, como parte de una analgesia multimodal, para el tratamiento del dolor postoperatorio luego de una cesárea.

Es una técnica fácil de realizar, que ha demostrado reducir el consumo de opioides, la necesidad de rescates analgésicos y las puntuaciones de las escalas de evaluación del dolor postoperatorio. Además, bajo guía ecográfica se minimizarían las complicaciones.

BIBLIOGRAFIA

- 1- A. A. Bamigboye, G. J. Hofmeyr. Infiltración de heridas con anestésicos locales y bloqueo nervioso abdominal durante la cesárea para el alivio del dolor postoperatorio. Biblioteca Cochrane Plus 2009; Número 3. Art no. CD006954.
- 2- G. E. Kanazi, M. T. Aouad, F. W. Abdallah. The analgesic efficacy of subarachnoid morphine in comparison with ultrasound-guided transversus abdominis plane block after cesarean delivery: a randomized controlled trial. *Anesth. Analg.* 2010; vol. 111 no. 2, 475-481.
- 3- R. C. N. McMorrow, R. J. Ni Mhuircheartaigh, K. A. Ahmed. Comparison of transversus abdominis plane block vs. spinal morphine for pain relief after caesarean section. *Oxford Journals. Br J Anaesth.* 2011; vol. 106 no. 5, 706-712.
- 4- F. Bonnet, J. Berger, C. Aveline. Transversus abdominis plane block: what is its role in postoperative analgesia? *Oxford Journals. Br J Anaesth.* 2009; vol. 103 no. 4, 468-470.
- 5- D. Belavy, P.J. Cowlshaw, M. Howes, et al. Ultrasound-guided transversus abdominis plane block for analgesia after caesarean delivery. *Oxford Journals. Br J Anaesth.* 2009; vol. 103 no. 5, 726-730.
- 6- J. G. McDonnell, G. Curley, J. Carney. The analgesic efficacy of transversus abdominis plane block after cesarean delivery: a randomized controlled trial. *Anesth. Analg.* 2008; vol. 106 no. 1 186-191.
- 7- M. J. Young, A. W. Gorlin, V. E. Modest, et al. Clinical Implications of the Transversus Abdominis Plane Block in Adults. *Anesthesiol Res Pract.* 2012; vol. 2012, Article ID 731645.
- 8- J. G. McDonnell, B. O'Donnell, G. Curley, et al. *Anesth. Analg.* 2007; vol. 104 no. 1, 193-197.
- 9- C. Aveline, H. Le Hetet, A. Le Roux. Comparison between ultrasound-guided transversus abdominis plane and conventional ilioinguinal/iliohypogastric nerve blocks for day-case open inguinal hernia repair. *Oxford Journals. Br J Anaesth.* 2011; vol. 106 no. 3, 380-386.
- 10- J. Carney, J. G. McDonnell, A. Ochana. The transversus abdominis plane block provides effective postoperative analgesia in patients undergoing total abdominal hysterectomy. *Anesth. Analg.* 2008; vol. 107 no. 6, 256-260.
- 11- B. O'Donnell, J. G. McDonnell, McShane. The transversus abdominis plane (TAP) block in open retropubic prostatectomy. *Reg Anesth Pain Med* 2006; 31:91

- 12- A. A. El-Dawlatly, A. Turkistani, S. C. Kettner. Ultrasound-guided transversus abdominis plane block: description of a new technique and comparison with conventional systemic analgesia during laparoscopic cholecystectomy. *Oxford Journals. Br J Anaesth.* 2009; vol. 102 no. 6, 763-767.
- 13- G. Niraj, A. Searle, M. Mathews. Analgesic efficacy of ultrasound-guided transversus abdominis plane block in patients undergoing open appendectomy. *Br J Anaesth.* 2009; vol. 103, no. 4, 601–605.
- 14- Katrina Webster. *Update in Anesthesia 2008.* Vol. 24 no.1, 24-28.
- 15- M. Farooq, M. Carey. A case of liver trauma with a blunt regional anesthesia needle while performing transversus abdominis plane block. *Reg Anesth Pain Med* 2009; vol. 33, no. 3, 274–275.
- 16- P. Marhofer, W. Harrop-Griffiths, H. Willschke, et al. Fifteen years of ultrasound guidance in regional anesthesia: Part 2- Recent developments in block techniques. *Oxford Journals. Br J Anaesth.* 2010; vol. 104 no. 6, 673-683.
- 17- T. M. N. Tran, J. J. Ivanusic, P. Hebbard. Determination of spread of injectate after ultrasound-guided transversus abdominis plane block: a cadaveric study. *Oxford Journals. Br J Anaesth.* 2008; vol. 102 no.1, 123-127.
- 18- P. Hebbard. Subcostal transversus abdominis plane block under ultrasound guidance. *Anesth. Analg.* 2008; vol. 106 no. 2, 674-675.
- 19- J. Borglum, C. Maschmann, B. Belhage, et al. Ultrasound-guided bilateral dual transversus abdominis plane block: a new four-point approach. *Acta Anaesthesiologica Scandinavica* 2011; vol. 55 no. 6, 658-663.
- 20- E. K. Ghassan, M. T. Aouad, F. W. Abdallah, et al. The analgesic efficacy of subarachnoid morphine in comparison with ultrasound-guided transversus abdominis plane block after cesarean delivery: a randomized controlled trial. *Anesth. Analg.* 2010; vol 111 no. 2, 475-481.

PLANILLA DE RECOLECCIÓN DE DATOS

FICHA N°:

GRUPO N° 1 (IMPAR)

GRUPO N° 2 (PAR)

NOMBRE PACIENTE:.....

EDAD:.....años. PESO:..... kg. TALLA:.....m. IMC:.....

NULIPARA SI NO GESTAS PREVIAS:.....

HORA DE FINALIZACIÓN DE CIRUGÍA:.....

TAP BLOCK

BUENA VISUALIZACIÓN..... SI NO

DIFICULTADES TÉCNICAS..... SI NO

REALIZACIÓN SATISFACTORIA.. SI NO

EVALUACIÓN POSTOPERATORIA

EVA a la 1ra HORA:

EVA a la 2da HORA:

RESCATE ANALGÉSICO: SI NO HORA:.....

TIEMPO TRANSCURRIDO HASTA EL RESCATE:.....

OBSERVACIONES:.....