Facultad de Ciencias Médicas
Universidad Nacional de Rosario
Carrera de Especialización en Anestesiología

TÍTULO

USO DEL BLOQUEO ECOGUIADO DE LA PARED ABDOMINAL PARA ANALGESIA POSTOPERATORIA EN CESÁREAS

ALUMNO

Kronemberger, Jorge Eduardo

TUTOR

Dr. Becher, Nicolas



RADICACIÓN

Hospital Escuela Eva Perón, Granadero Baigorria, Santa Fe.

RESUMEN

Introducción: La incidencia de dolor postoperatorio en cesáreas es alta y el mal manejo del mismo puede desencadenar múltiples complicaciones. La utilización de morfina intratecal genera buena analgesia pero con alta incidencia de efectos adversos. El TAP block ecoguiado es un método efectivo y seguro en el contexto de analgesia multimodal para proveer analgesia postoperatoria en pacientes sometidas a cesárea.

Objetivos: Valorar la calidad de la analgesia con el uso del bloqueo ecoguiado del plano transverso abdominal en las pacientes sometidas a cesáreas, en términos del dolor en el postoperatorio inmediato.

Métodos: Estudio clínico prospectivo, simple ciego y aleatorizado, en 60 pacientes ASA I y II, entre 18 y 44 años sometidas a cesárea programada a término con 37 a 41 semanas cumplidas con incisión quirúrgica tipo phannenstiel. Grupo TAP block recibió dicho bloqueo al finalizar la cirugía con bupivacaina 0,25 % ecoguiado, y grupo control. A ambos grupos se les administró diclofenac endovenoso reglado. Se evaluó la presencia de dolor a partir de la escala visual análoga tanto en reposo como en movimiento, a las 12 y 24 horas. El análisis se realizó mediante el Test t, Test de Kolmogorov-Smirnov y Test de Mann-Whitney, según correspondiera. Los resultados con una $p < 0,05$ fueron considerados estadísticamente significativos.

Resultados: Ambos grupos sin diferencias demográficas. El grupo TAP block presentó valores menores en la escala visual análoga a la evaluación del dolor, tanto en reposo y en movimiento a las 12 y 24 horas en relación con el grupo control ($p<0,0001$). Se registró la utilización de 1 solo rescate analgésico en el grupo control, no siendo significativo.

Conclusión: El uso del bloqueo TAP block es útil en el contexto de analgesia multimodal en el manejo del dolor postoperatorio en cesáreas.

PALABRAS CLAVE

Bloqueo pared abdominal // TAP Block // Bloqueo plano transverso abdominal ecoguiado // Cesárea // Analgesia postoperatoria // Analgesia multimodal

ÍNDICE

RESUMEN…….……..2

PALABRAS CLAVE..…….……3

ÍNDICE…….…….……...4

INTRODUCCIÓN……...5

OBJETIVO…….…….....8

MATERIALES Y MÉTODOS……..……...9

RESULTADOS……...….…….11

DISCUSIÓN……....……16

CONCLUSIÓN……...…….19

REFERENCIAS BIBLIOGRÁFICAS……...……....20

INTRODUCCIÓN

El dolor postoperatorio proviene de la lesión en tejidos u órganos, cuyos estímulos nociceptivos son percibidos como dolorosos. El alivio inadecuado del mismo puede significar mayores riesgos a la salud de las personas.[1] La variabilidad individual del dolor postoperatorio es influenciada por factores psicológicos, genéticos y sensibilidad al dolor.[2] A pesar de los avances en el manejo del mismo, el alivio y satisfacción del dolor continúan siendo inadecuados en algunos pacientes debido a características particulares y limitaciones por la aparición de efectos adversos de técnicas o drogas analgésicas empleadas.[3] Los pacientes tienen 50 a 70 % de chances de experimentar dolor moderado a severo después de la cirugía. Asimismo, presentan alto riesgo de eventos tromboembólicos, que pueden ser precipitados por inmovilidad debido al inadecuado control del dolor o excesiva sedación por opioides.[4]

La incidencia de dolor postoperatorio inmediato de cesárea es alta. El dolor agudo posterior a la cesárea puede desencadenar complicaciones como atelectasias, persistencia de dolor crónico, aumento del riesgo de depresión post-parto, y retraso en la recuperación funcional y la deambulación (aumentando el riesgo de trombosis venosa profunda, tromboembolismo pulmonar, constipación e íleo paralítico).[5] Además, estas mujeres tienen que deambular de manera precoz, estar alertas y enérgicas debido a su importante interacción con el recién nacido. Con estas metas en mente, la elección de la analgesia requiere la mínima transferencia a la leche materna y la baja aparición de efectos adversos, teniendo además como beneficio de un buen manejo del dolor, la prevención de la hiperalgesia y el dolor crónico.[6, 7] El manejo adecuado del mismo optimiza la relación materno-neonatal.[5]

Los opioides son administrados comúnmente de manera sistémica o neuroaxial para analgesia postoperatoria.[8]Múltiples estudios indican que la administración neuroaxial provee mayor analgesia que la administración sistémica en pacientes sometidas a cesáreas, siendo considerada como el gold estándar.[9, 10]La utilización de morfina intratecal a dosis de 100 a 200 ug genera analgesia hasta por 24 horas, pero la alta incidencia de efectos adversos contribuye a bajos niveles de satisfacción en los pacientes.[11]La presencia de prurito, náuseas, vómitos, sedación y depresión respiratoria son complicaciones por el uso de los mismos.[12] El efecto adverso más temido es la depresión respiratoria, del cual la incidencia no es conocida, pero probablemente sea

baja, sin embargo es importante la monitorización frecuente de los signos vitales para prevenirla.[13]Ante esta situación resulta importante considerar otras opciones terapéuticas.[7, 14]

El tratamiento del dolor de manera multimodal es la combinación de dos o más fármacos y/o métodos analgésicos a dosis menores, con el fin de potenciar la analgesia y disminuir los efectos colaterales. El concepto de analgesia multimodal a pesar de no ser nuevo, cada día cobra más vigencia, agregando nuevos esquemas terapéuticos.[15]

Debido a los últimos avances en la anestesia regional bajo ultrasonido (US), los bloqueos de pared abdominal han logrado una mayor relevancia y actualmente son una alternativa real frente a técnicas neuroaxiales y también han llegado a ser un complemento en la analgesia postoperatoria. La incorporación del US en estos bloqueos permite su realización con mayor seguridad y con mejores resultados. Algunas de las ventajas del uso del US en anestesia regional y que han permitido retomar y ampliar la práctica de bloqueos de la pared abdominal son: la visualización directa de las estructuras neurales, estructuras adyacentes y distribución del anestésico local (AL), la detección de variantes anatómicas (causa importante de falla del bloqueo), la reducción del volumen de AL, mejoría en la calidad del bloqueo y mayor satisfacción del paciente.[16] La eficacia y seguridad de los bloqueos ecoguiados puede alcanzar una tasa de éxito de 95 -100%.[17]

Dentro de estos bloqueos, el que cobra relevancia en este contexto es el bloqueo del plano transverso (TAP Block). El uso de este bloqueo podría disminuir de forma significativa el dolor parietal derivado de la incisión quirúrgica, al inhibir el impulso nervioso de los nervios aferentes que se encuentran entre el músculo oblicuo interno y músculo transverso. La pared abdominal anterior (piel, músculos, peritoneo parietal), está inervada por las ramas anteriores de los nervios torácicos T7 a T12, y por el primer nervio lumbar L1. Las ramas terminales de estos nervios viajan en la pared abdominal dentro de un plano entre el músculo oblicuo interno y el músculo transverso abdominal. Este plano intermuscular es llamado plano transverso abdominal (TAP). La inyección de AL en este plano, potencialmente provee analgesia de la piel, músculos y peritoneo parietal, desde T7 a L1. [18] Además, por ser un plano pobremente vascularizado, se produce un aclaramiento más lento del AL, actuando como reservorio, lo cual podría generar analgesia hasta por 24 horas.[19, 20]

La primera publicación describe la técnica guiada por puntos de referencia, utilizando el Triángulo de Petit y fue propuesta por Rafi el año 2001.[21] El Triángulo de Petit posee la

cresta ilíaca como base, el músculo oblicuo externo como borde anterior y el músculo latísimo dorsal como borde posterior; el piso corresponde a las fascias tanto del oblicuo externo e interno. La técnica consiste en insertar una aguja perpendicular a todos los planos, y el plano transverso abdominal se localiza al tener la sensación de dos "pops".[22]

A partir del 2007, el empleo del US se popularizó, permitiendo disminuir las complicaciones y aumentar la efectividad del bloqueo, así como también el desarrollo de nuevos abordajes. Se han descrito técnicas de bloqueo del plano transverso abdominal guiadas por US que permiten la visualización en tiempo real de la aguja y de la distribución del AL, disminuyendo el riesgo de complicaciones. El TAP Block está indicado en cirugía abdominal, principalmente de abdomen inferior, incluyendo apendicectomía[23], herniorrafia, cesárea[24], histerectomía abdominal[25] y prostatectomía suprapúbica[26].

Se recomienda el uso de un transductor lineal de alta frecuencia ya que las estructuras son relativamente superficiales. Se identifican las 3 capas musculares: músculo oblicuo externo, músculo oblicuo interno y músculo transverso abdominal. El oblicuo interno es generalmente el más prominente. Por debajo del transverso abdominal se encuentra la cavidad peritoneal. [27] La administración correcta de AL se demuestra por la aparición de un "bolsillo hipo ecoico" inmediatamente por debajo del oblicuo interno y sobre el transverso abdominal. Un total de 15 a 20 ml de AL puede ser administrado en este plano en ambos lados de la pared abdominal cuando se requiere un bloqueo bilateral, evitando de esta manera alcanzar dosis toxicas de AL.[28]

Se debe tener presente que el TAP block debe realizarse siempre en el contexto de un esquema de analgesia multimodal, ya que si bien proporciona analgesia de la pared abdominal y peritoneo parietal, no es efectivo para el control del dolor visceral.[29] A su vez, si bien las técnicas de bloqueo de la pared abdominal son técnicas seguras, el empleo del ultrasonido disminuye el riesgo de complicaciones asociadas, como ser la inyección intraperitoneal o daño visceral; sin embargo, existe un reporte en la literatura de lesión inadvertida con la aguja en vísceras abdominales asociada a la realización del bloqueo ecoguiado.[30]

Visto lo anteriormente expuesto se propone como hipótesis que el uso de este bloqueo de pared abdominal (TAP block) disminuiría el dolor postoperatorio en las pacientes sometidas a cesáreas.

OBJETIVO

Valorar la calidad de la analgesia con el uso del bloqueo ecoguiado del plano transverso abdominal en las pacientes sometidas a cesáreas, evaluando el dolor en el postoperatorio a las 12 y a las 24 horas.

MATERIALES Y MÉTODOS

Previa aprobación por el Comité de Docencia del Hospital Escuela Eva Perón, se realizó un estudio comparativo de tipo prospectivo, simple ciego y aleatorizado. El mismo se efectuó en el Hospital Escuela Eva Perón, de la ciudad de Granadero Baigorria, Provincia de Santa Fe, entre los meses de diciembre 2020 y abril 2021. Se invitó a participar a 60 pacientes, que aceptaron y firmaron el consentimiento informado.

Se utilizaron los siguientes criterios de inclusión y exclusión:

Criterios de inclusión:

- Pacientes ASA I y II.
- Edad entre 18 y 44 años.
- Pacientes sometidas a cesárea programada a término con 37 a 41 semanas cumplidas con incisión quirúrgica tipo phannenstiel

Criterios de exclusión:

- Pacientes con historial de adicción.
- Pacientes con desordenes psicológicos.
- Pacientes portadores de coagulopatías
- Pacientes con complicaciones durante la intervención quirúrgica
- Negativa del paciente.

El total de pacientes se dividió en dos grupos de 30 pacientes cada uno, según lista de aleatorización generada por una persona ajena al estudio. Al grupo TAP block, se le realizó bloqueo TAP block ecoguiado bilateral posterior a la cesárea y analgésicos endovenosos, y el grupo control solo recibió analgésicos endovenosos.

El trabajo se efectuó con operadores alumnos de la Carrera de Postgrado de Especialización en Anestesiología de la UNR, entrenados en su formación para la realización de bloqueos regionales ecoguiados, los cuales realizaron el bloqueo según la aleatorización correspondiente, y posteriormente recolectaron los datos necesarios para el trabajo.

Se evaluaron las siguientes variables:

- el dolor a las 12 horas en reposo a través de la escala visual análoga (EVA)
- el dolor a las 12 horas en movimiento (deambulación) a través de la EVA
- el dolor a las 24 horas en reposo a través de la EVA
- el dolor a las 24 horas en movimiento (deambulación) a través de la EVA

- la necesidad de rescates analgésicos (sí/no).

Todos estos datos fueron registrados en la planilla de recolección de datos diseñada para tal fin, registrándose además la hora, edad en años, peso en kilogramos, talla en metros, índice de masa corporal (IMC) y observaciones.

INTERVENCIÓN:

En quirófano todas las pacientes fueron monitorizadas con ECG, registro de presión sanguínea no invasiva y oxímetro de pulso. A todas las pacientes se les realizó anestesia raquídea con fentanilo 20 ug y bupivacaina hiperbárica 0,5% 10 mg.

Al final del procedimiento quirúrgico, a las pacientes de grupo TAP block se les realizó el bloqueo TAP block ecoguiado con bupivacaina 0,25% entre 30 a 40 ml totales. Para el mismo, se localizó el transductor en un plano transversal sobre la cresta iliaca a nivel de la línea axilar anterior. Se insertó una aguja de 50-100 mm, 22 G, y bisel corto con la técnica en plano, en dirección anteroposterior, depositando el anestésico local por debajo de la fascia entre el oblicuo interno y el transverso abdominal.

En el postoperatorio, la paciente se trasladó a la sala de maternidad, donde en ambos grupos se administró analgésicos reglados (diclofenac 75 mg endovenoso cada 12 horas) y rescates analgésicos en caso de ser solicitados con tramadol 50 mg endovenoso.

ANÁLISIS ESTADÍSTICO

Se presentó el promedio acompañado del desvío estándar para describir las variables continuas edad e IMC. El valor de la EVA en las cuatro mediciones realizadas se representó gráficamente a través de diagramas de caja y se describió mediante la mediana junto con el rango intercuartil (3er cuartil – 1er cuartil) y rango (máximo – mínimo).

En la comparación de las variables continuas se utilizó el Test t de comparación de medias luego de verificarse el supuesto de normalidad mediante el Test de Kolmogorov-Smirnov. En el caso de la EVA se utilizó el Test de Mann-Whitney.

Los resultados con una probabilidad asociada menor que 0,05 se consideraron estadísticamente significativos. Para el procesamiento se utilizó R Core Team (2019). [31]

La edad e IMC fueron similares en ambos grupos, por lo cual, los grupos fueron comparables (Tabla 1).

Tabla 1.

	Grupo Tap block (n=30)	**Grupo control (n=30)**	***p***
Edad (años)	28,3 (6,6)	27,0 (6,1)	0,446
IMC (kg/m^2)	28,6 (6,1)	28,9 (6,3)	0,928

Los datos se presentan como promedio (desvío estándar) – *p*: Probabilidad asociada al Test t de comparación de promedios.

En todas las pacientes a las cuales se les realizó TAP block, se logró identificar el plano transverso abdominal, realizándose el mismo sin complicaciones.

En cuanto a la evaluación del dolor a partir de la EVA a las 12 horas en reposo, se encontraron diferencias en ambos grupos ($p<0,0001$; Figura 1). En el grupo TAP block, el 50% de las participantes presentaron valores de 2 o menos con percentil 25 de 0. Solo un 25% presentó valores mayores a 4 con un máximo de 8. En el grupo control, el 50% presentó valores de 6 o menos, con percentil 25 de 5 y percentil 75 de 7.

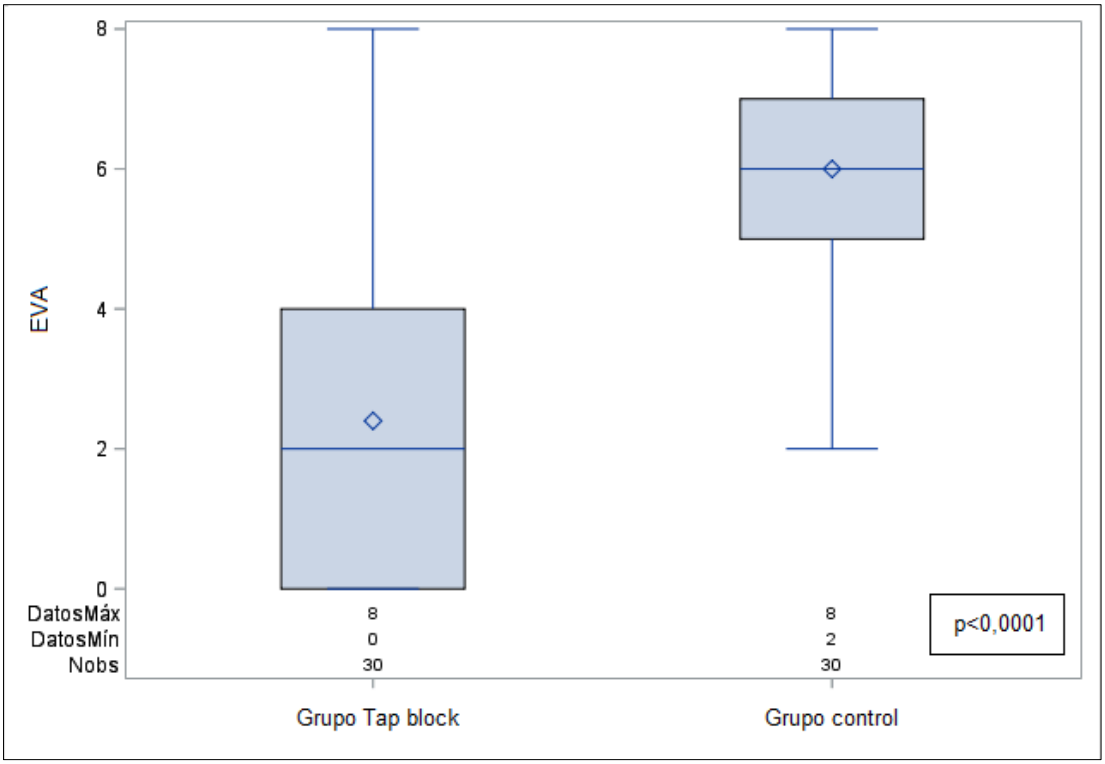

Figura 1 – EVA a las 12 horas según grupo, en reposo.

En relación a la evaluación del dolor a partir de la EVA a las 12 horas en movimiento también se encontraron diferencias (p<0,0001; Figura 2). En el grupo TAP block, un 50% de las participantes presentó valores de 3 o menos, un 25% de 3 a 5 y otro 25% mayor a 5 con máximo de 9, con percentil 25 de 1 y percentil 75 de 5. En cambio, en el grupo control un 50% presentó valores de 7 o menos; en este grupo el valor máximo fue 9, con percentil 25 de 5 y percentil 75 de 7.

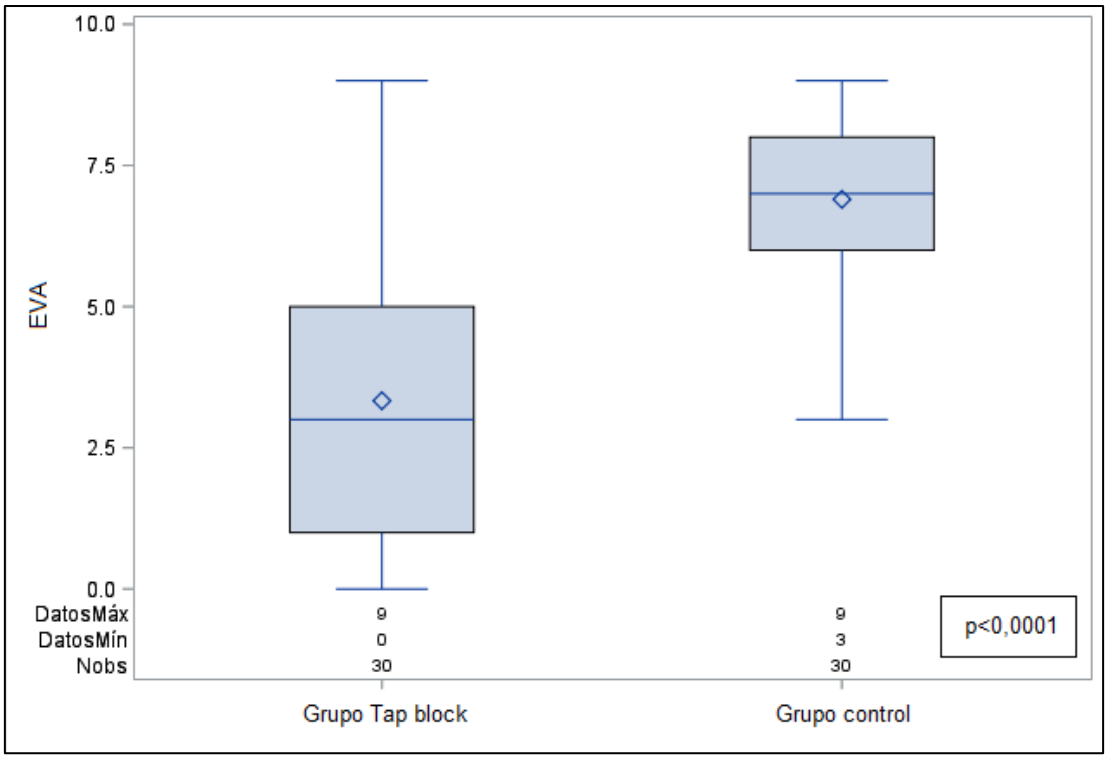

Figura 2 - EVA a las 12 horas según grupo, en movimiento

En cuanto a la evaluación del dolor por medio de la EVA a las 24 horas en reposo, las diferencias también fueron notorias (p<0,0001; Figura 3). En el grupo TAP block un 75% presentó valores menores de 2 con solo 25% mayores a 2 con un máximo de 7, con una mediana de 1. Mientras que en el grupo control, el 50% de las participantes presentó valores de 5 o menos; el valor máximo fue de 7.

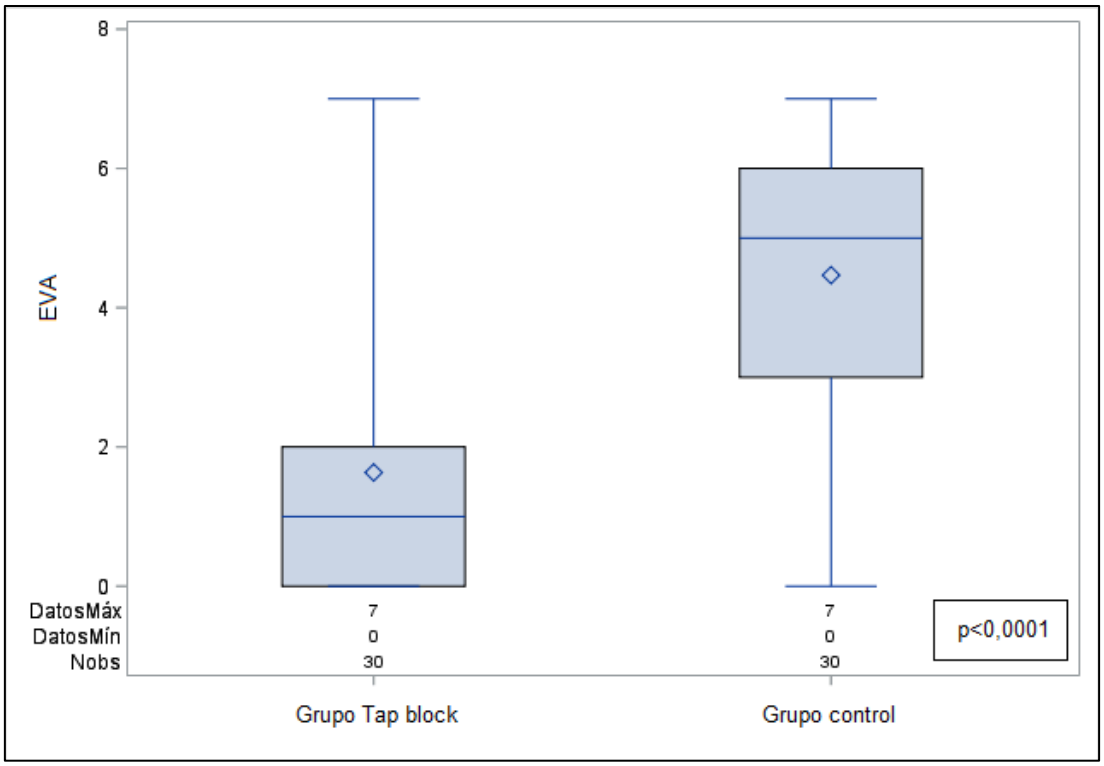

Figura 3 - EVA a las 24 horas según grupo, en reposo.

En relación a la evaluación del dolor a partir de la EVA a las 24 horas en movimiento, en el grupo TAP block un 75% de las participantes presentaron valores de 3 o menos con mediana de 2 y solo un 25% presento valores mayores a 3 con máximo de 8. En el grupo control, un 75% presento valores menores de 7 con mediana de 6 y un 25% valores mayores a 7 con máximo de 9 (p<0,0001; Figura 4).

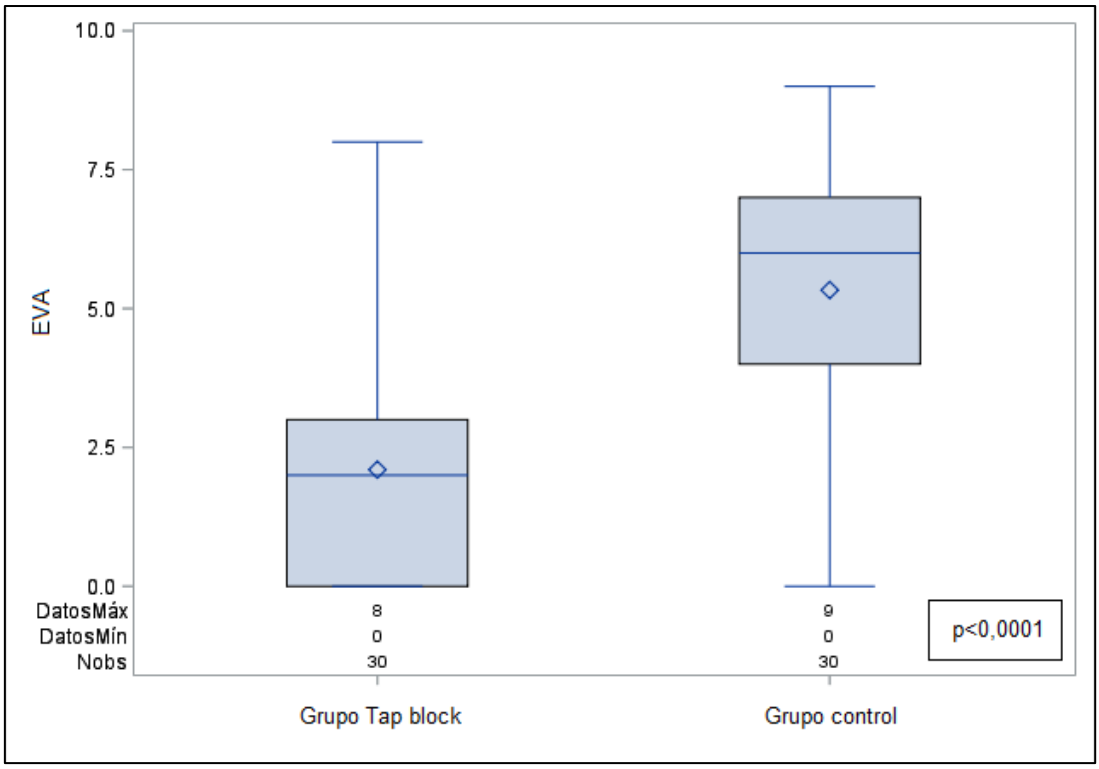

Figura 4 - EVA a las 24 horas según grupo, en movimiento

Por último, en cuanto a la utilización de rescates analgésicos, solo fue necesario en una sola paciente perteneciente al grupo control (3%), lo cual no fue estadísticamente significativo (p=0,999).

DISCUSIÓN

Este estudio demuestra que suplementar el bloqueo TAP block a la analgesia multimodal en cesáreas es efectivo para el manejo del dolor postoperatorio, con puntajes bajos en la escala visual análoga, sin necesidad de utilizar rescates analgésicos.

En un estudio realizado por Jadon et al. de tipo doble ciego, se estudiaron 139 pacientes sometidas a cesárea, donde a un grupo se le realizó bloqueo TAP block con 20 ml de ropivacaina 0,375% y al otro grupo con 20 ml de solución fisiológica. Se obtuvieron como resultados del mismo puntuaciones más bajas en la escala visual análoga en el grupo de estudio, tanto en reposo como en movimiento ($p<0,0001$), con mayor satisfacción y alivio materno ($p=0,0002$). En cuanto a la necesidad de rescates analgésicos, el grupo estudio presento menor dosis de rescate con tramadol con una media de 0 comparado con grupo control con una media de 2 ($p<0,0001$). [7] Nuestro trabajo fue realizado con un menor número de pacientes y utilizando otro anestésico local, obteniéndose también los mismos resultados al evaluar el dolor.

Mc Donell et al. realizaron también un estudio a doble ciego con 50 mujeres sometidas a cesárea , dividiendo a las participantes en dos grupos, un grupo al cual se le realizo bloqueo TAP block con ropivacaina 1,5 mg/kg, y al otro, bloqueo TAP block con solución fisiológica. El resultado del mismo demostró que el grupo de estudio presento menor dolor postoperatorio en puntuaciones en reposo y en movimiento, con menor necesidad de rescates analgésicos. [20]

En el trabajo de Belavy et al. se estudiaron a 50 mujeres sometidas a cesárea, realizándose bloqueo TAP block con ropivacaina 0,5% o con solución fisiológica, obteniendo como resultado a las 24 horas una mayor satisfacción del dolor por escala visual análoga en el grupo de estudio comparado con el grupo placebo (media 96 vs 77 mm p:0,008), y a su vez, un menor consumo de rescates de morfina (media 18 mg vs 31,5 mg $p<0,05$). [24]

Los trabajos de Mc Donell et al. y Belavy et al. se efectuaron con un número de pacientes similar al de nuestro estudio, utilizando un anestésico local diferente, obtenido a su vez resultados similares a nuestro trabajo.

Fusco et al. estudiaron a 96 pacientes a doble ciego, realizando bloqueo TAP block con levobupivacaina 0,375%, y en el grupo control, solución fisiológica. El grupo control presentó dolor mayor a 4 en mayor cantidad de participantes, mientras que solo menos del 20 % tuvo dolor mayor a 4 en el grupo de estudio ($p<0,005$) a lo largo de 48 horas en reposo. En movimiento, el dolor mayor a 4 disminuyó en ambos grupos pero en el grupo estudio fue menor al 20 % a las 48 horas, mientras que en el grupo control persistía mayor al 80 %. [27] Este trabajo se efectuó con más pacientes que el que participaron en nuestro estudio y se utilizó otro anestésico local. Además, se agregó la evaluación del dolor a las 48 horas, obteniéndose mejores resultados al evaluar el dolor tanto en reposo como en movimiento en los pacientes a los cuales se les realizo el bloqueo TAP block.

En el estudio de Kupiec et al. participaron 88 mujeres, a simple ciego, a las cuales se les realizo en el grupo de estudio bloqueo TAP block con bupivacaina 0,25 %, demostrando una significativa reducción del dolor en la escala visual análoga a las 3, 6 y 12 horas del postoperatorio ($p<0,05$) y también disminución del uso de rescates ($p<0,05$). [32] Nuestro estudio también fue realizado a simple ciego y utilizando el mismo anestésico local, pero no se evaluó el dolor a las 3 y 6 horas del postoperatorio, coincidiendo en la evaluación del dolor a las 12 horas del postoperatorio.

En nuestro estudio no se encontraron complicaciones vinculadas a la realización del bloqueo TAP block. En el trabajo de Jadon et al., una paciente presentó convulsiones secundarias a la administración de la solución del anestésico local, la cual fue tratada con midazolam y medidas de soporte, con buena recuperación.[7] En el trabajo de Belavy et al., una paciente presentó una reacción anafiláctica a ropivacaina, requiriendo tratamiento con oxígeno, fluidos, vasopresores, antihistamínicos y esteroides, con mejoría del cuadro clínico a las 2 horas. [24]

Debido a que múltiples estudios consideran como gold estándar el uso de la morfina intratecal en la analgesia postoperatoria en cesárea, han surgido varios trabajos donde se compara la eficacia analgésica del TAP block y la morfina intratecal.[9]

En un trabajo realizado por Kwikiriza et al., en donde se comparó el uso del bloqueo TAP block y la morfina intratecal en 130 pacientes, se encontraron resultados similares en ambos grupos, con puntuaciones más bajas en la escala visual análoga en reposo y en movimiento a las 24 horas con TAP block, pero sin significancia estadística. A su vez, la aparición de efectos adversos fue baja en ambos grupos con buena satisfacción del dolor. [9]

Loane et al. realizaron el mismo estudio en 69 pacientes, obteniendo como resultado que el bloqueo TAP block requirió más rescates analgésicos a las 24 horas (p:0,003),con un mayor puntaje en la escala visual análoga tanto en reposo como en movimiento en relación con el grupo morfina intratecal, siendo solo estadísticamente significativo a las 10 horas del postoperatorio (p:0,001). Como contrapartida, el grupo TAP block presento menos efectos adversos, como nauseas, vómitos y prurito en comparación con el grupo morfina intratecal.[33]

Por lo tanto, consideraría que el TAP block es una buena alternativa para el esquema de analgesia multimodal cuando la morfina intratecal se encuentra contraindicada o no se dispone con la monitorización postoperatoria necesaria en la sala de maternidad. [33, 34]

En cuanto al uso simultaneo de bloqueo TAP block y morfina intratecal, Costello et al. realizaron un estudio con 100 pacientes, los cuales todos recibieron morfina intratecal, y un grupo recibió bloqueo TAP block con ropivacaina y el otro con solución fisiológica. Como resultado, no hubo diferencias en la evaluación del dolor por medio de la escala visual análoga a las 24 horas entre los 2 grupos (p=0,470) ni diferencias en rescates, por lo cual no mejoría la analgesia. [35]

.

CONCLUSIÓN

El uso del bloqueo TAP block es útil en el contexto de analgesia multimodal en el manejo del dolor postoperatorio en cesáreas.

En pacientes en las cuales la morfina intratecal se encuentra contraindicada o no se cuenta con la monitorización postoperatoria necesaria en la sala de maternidad, el bloqueo TAP block constituye una buena opción terapéutica a considerar.

1- Albert Y, Leung MD. Postoperative pain management in obstetric anesthesia-new challenges and solutions. Journal of clinical anesthesia. 2004; 16:57-65

2- Pan PH, Coghill R, Houle TT, et al. Multifactorial preoperative predictors for postcesarean section pain and analgesic requirement. Anesthesiology. 2006; 104(3):417-25

3- Dolin S T, Cashman J N, Bland J M. Effectiveness of acute postoperative pain management: I. Evidence from published data. Br J Anaesth 2002; 89: 409-423

4- Apfelbaum J L, Chen C, Mehta S S, et al. Postoperative pain experience: results from a national survey suggest postoperative pain continues to be under managed. Anest Analg 2003; 97 : 534-540

5- Gadsden J, Hart S, Santos A. Post-cesarean delivery analgesia. Anesthesia analgesia 2005; 101: S62-S69

6- Perkins F M, Kehlet H. Chronic pain as an outcome of surgery: A review of predictive factors. Anesthesiology 2000; 95: 1123-1133

7- Jadon, A; Jain, P; Chakraborty, S. Role of ultrasound guided transversus abdominis plane block as a component of multimodal analgesic regimen for lower segment caesarean section: a randomized double blind clinical study. BMC Anesthesiol 2018; 18(1): 53, 05-14.

8- Pan P H, Bogard T D, Owen M D. Incidence and characteristics of failures in obstetric neuraxial analgesia and anesthesia: A retrospective analysis of 19,259 deliveries. Int J Obstet Anesth 2004; 13: 227- 233

9- Kwikiriza, A, Kiwanuka, J. K., Firth, P. G. The analgesic effects of intrathecal morphine in comparison with ultrasound-guided transversus abdominis plane block after caesarean section: a randomised controlled trial at a Ugandan regional referral hospital. Anaesthesia 2019, 74, 167–173

10- Dahl J B, Jeppensen I S, Jorgensen H, et al. Intraoperative and postoperative analgesic efficacy and adverse effects of intrathecal opioids in patientes undergoing Cesarean section with spinal anesthesia. A

qualitative and quantitative systematic review of randimized controlled trials. Anesthesiology 1999; 91: 1919- 1927

11- Patel S. D., Sharawi A. N., Sultanc B. P. Local anaesthetic techniques for post-caesarean delivery Analgesia. Int J Obstet Anesth 2019; 40: 62-77,

12- Aykut U, Murat Bakacak B, Ömer Faruk B. Ultrasound-guided versus surgical transversus abdominis plane block in obese patients following cesarean section: a prospective randomised study. Rev. bras. Anestesiol 2017; 67(5): 480-486

13- Abouleish E, Rawal N, Rashad M N. The addition of 0.2 mg subarachnoid morphine to hyperbaric bupivacacine for cesarean delivery: A prospective study of 856 cases. Reg Anesth 1991; 16: 137-140

14- Gwirtz K H, Young J V, Byers R S. The safety and efficacy of intrethecal opioid analgesia for acute pain: seven years experience with 5,969 surgical patients at Indian University Hospital. Anesth Analg 1999; 88: 599-604

15- Crews JC. Multimodal pain management strategies for office-based and ambulatory procedures. JAMA 2002; 288: 629-32

16- Marhofer P, Harrop-Griffi ths W, Kettner SC, et al. Fifteen years of ultrasound guidance in regional anaesthesia: Part 1. Br J Anaesth 2010; 104: 538-546

17- Liu SS, Ngeow JE, YaDeau JT. Ultrasound-guided regional anesthesia and analgesia. A qualitative systematic review. Reg Anesth Pain Med 2009; 34: 47-59

18- Narasimhulu, D M; Scharfman, L; Minkoff, H; et al. A randomized trial comparing surgeon-administered intraoperative transversus abdominis plane block with anesthesiologist-administered transcutaneous block. Int J Obstet Anesth 2018; 35: 26-32,

19- Jankovic Zorica B, du Feu Frances M, McConnell P. An Anatomical Study of the Transversus Abdominis Plane Block: Location of the Lumbar Triangle of Petit and Adjacent Nerves. Anesth Analg 2009; 109: 981-985

20- McDonell J, Curley G, Carney J, et al. The analgesic efficacy of transversus abdominis plane block after cesarean delivery: a randomized controlled trial. Anesth Analg. 2008; 106: 186-91

21- Rafi AN. Abdominal field block: a new approach via the lumbar triangle. Anaesthesia 2001; 56: 1024-1026

22- Petersen PL, Mathiesen O, Torup H, et al. The transversus abdominis plane block: a valuable option for postoperative analgesia? A topical review. Acta Anaesthesiol Scand 2010; 54: 529-535

23- Niraj G, Searle A, Mathews M, et al. Analgesic efficacy of ultrasound-guided transversus abdominis plane clock in patientes undergoing open appendicectomy. Br J Anaesth 2009; 103: 601- 5

24- Belavy D, Cowlishaw P J, Howes M, et al. Ultrasund-guided transversus abdominis plane block for analgesia after caesarean delivery. Br J Anaesth 2009; 103: 726-30

25- Kiefer N., Krahe S., Gembruch U., et al. Ultrasound anatomy of the transversus abdominis plane region in pregnan twomen before and after cesarean delivery. BMC Anesthesiol 2016; 16(1): 126,12-22

26- Carney J, Mc Donnell J G, Ochana A, et al. The transversus abdominis plane block provides effective postoperative analgesia in patients undergoing total abdominal hysterectomy. Anest Analg 2008; 107: 2056-60

27- Fusco, P.; Cofini, V; Petrucci, E. Transversus Abdominis Plane Block in the Management of Acute Postoperative Pain Syndrome after Caesarean Section: A Randomized Controlled Clinical Trial. Pain Physician 2016 ; 19(8): 583-591

28- O'Donell BD, Mc Donnell J G, Mc Shane A J. The transversus abdominis plane (TAP) block in open retropubic prostatectomy. Reg Anesth Pain Med. 2006; 31:91

29- Petersen PL, Mathiesen O, Torup H, et al. The transversus abdominis plane block: a valuable option for postoperative analgesia? A topical review. Acta Anaesthesiol Scand 2010; 54: 529-535

30- Farooq M, Carey M. A Case of Liver Trauma with a Blunt Regional Anesthesia Needle While Performing Transversus Abdominis Plane Block. Reg Anesth Pain Med 2008; 33: 274.

31- R Core Team (2019), R: A language and environment for statistical computing. Foundation for Statistical Computing, Vienna, Austria. URL https://www.R-project.org/

32- Kupiec A., Zwierzchowski J., Kowal-Janicka J. The analgesic efficiency of transversus abdominis plane (TAP) block after caesarean delivery. Ginekol Pol 2018;89(8):421-424

33- Loane H, Preston R, Douglas MJ, Massey S, Papsdorf M, Tyler JA. Randomized controlled trial comparing intrathecal morphine with transversus abdominis plane block forpost-cesarean delivery analgesia. Int J Obstet Anesth. 2012;21:112–8

34- Kanazi GE, Aouad MT, Abdallah FW, et al. The analgesic efficacy of subarachnoid morphine in comparison with ultrasound-guided transversus abdominis plane block after cesarean delivery: a randomized controlled trial. Anesth Analg. 2010; 111:475–81.

35- Costello JF, Moore AR, Wieczorek PM, Macarthur AJ, Balki M, Carvalho JC. The transversus abdominis plane block, when used as part of a multimodal regimen inclusive ofintrathecal morphine, does not improve analgesia after cesarean delivery. Reg Anesth Pain Med. 2009;34:586–9.