



**Universidad Nacional de Rosario**  
**Facultad de Ciencias Médicas**  
**Carrera de Posgrado de Especialización en Anestesiología**

**Visualización ecográfica del hueso hioides y su relación  
con la clasificación Cormack-Lehane como predictor  
de vía aérea dificultosa**

**Alumno: Ansaldi, Mateo<sup>1</sup>**

**Tutora: Acosta, Ana Paula<sup>2</sup>**

**Cotutor: Perez, Eduardo Carlos<sup>3</sup>**

**CENTRO FORMADOR: Hospital Provincial del Centenario**

**AÑO 2023**

<sup>1</sup> Médico. Alumno de la Carrera de Posgrado de Especialización en Anestesiología, Facultad de Ciencias Médicas, Universidad Nacional de Rosario.

<sup>2</sup> Especialista en Anestesiología. Docente Estable de la Carrera de Posgrado de Especialización en Anestesiología de la Facultad de Ciencias Médicas de la Universidad Nacional de Rosario.

<sup>3</sup> Especialista en Anestesiología. Jefe del Servicio de Anestesiología del Hospital Provincial del Centenario. Director de la Carrera de Posgrado de Especialización en Anestesiología de la Facultad de Ciencias Médicas de la Universidad Nacional de Rosario.

---

## **RESUMEN**

---

La evaluación perioperatoria de las vías aéreas es un tema de vital importancia para los servicios de anestesiología siendo la causa de un porcentaje importante de muerte la imposibilidad de intubar o ventilar un paciente. Por ende, las herramientas predictoras de una vía aérea dificultosa (VAD) son de crucial importancia. En este estudio se evaluó la capacidad de la ecografía sublingual para predecir una VAD y se confrontó con los test más populares del ámbito anestesiológico, la escala de Mallampati y la distancia tiromentoniana. Se apreció a través de los resultados obtenidos una capacidad superior de prever una laringoscopia dificultosa por parte del ultrasonido con respecto a los otros métodos de predicción con las que fue comparado. Es por ello que se concluye que la ecografía debe ser integrada a este campo de la práctica anestesiológica.

---

## **PALABRAS CLAVE**

---

Hueso hioides. Vía aérea dificultosa. Ecografía. Clasificación Cormack-Lehane.

---

## ÍNDICE

---

Resumen .....	2
Palabras clave .....	2
Introducción .....	4
Material y Métodos .....	5
Resultados .....	7
Discusión .....	9
Conclusión .....	10
Referencias Bibliográficas .....	11

---

## INTRODUCCIÓN

---

La prevención de la vía aérea dificultosa (VAD) es una tarea de fundamental importancia en la práctica anestesiológica. Casi un 30% de las muertes relacionadas con la anestesia se vinculan con la imposibilidad de ventilar y/o intubar a los pacientes (Heard A, 2009). Es por ello que se han desarrollado varias herramientas para poder detectarla precozmente y a pesar de estos esfuerzos siguen siendo una problemática relevante en nuestros tiempos.

La primera Guía para el Manejo de la VAD publicada por la ASA (American Society of Anesthesiologists) fue en 1993 destacando que el 28% de las muertes relacionadas con la anestesia estaban originadas por la imposibilidad de ventilar o de intubar a los pacientes (Heard A, 2009). Este porcentaje, ha descendido drásticamente gracias a la implementación de normas de evaluación semiológicas de la vía aérea superior (VAS) que permiten la detección temprana de una VAD, logrando generar un adecuado plan anestésico previo al procedimiento quirúrgico. Las más utilizadas en la actualidad son la escala de Mallampati y la distancia tiro-mentoniana (Aldriweesh B, 2021).

A pesar de que los métodos de screening de VAD se realizan de forma rutinaria, la sensibilidad, especificidad y reproducibilidad, incluso dentro del test multivariante como el estudio denominado Arne, no evita que se puedan apreciar con intubaciones difíciles hasta en un 1-8% según las series (Crosby ET, 1998) (Aldriweesh B, 2021).

La utilización de la ecografía está tomando un papel siempre más protagónico en la evaluación de la vía aérea (Deriy L, 2021). Las distancias más estudiadas a través de la ecografía para la detección de una VAD son piel-epiglotis, piel-hueso hioides y piel-cuerdas vocales. Carsetti y Col. en 2022 realizaron el primer metaanálisis sobre la precisión de las pruebas diagnósticas de la capacidad del ultrasonido en predecir una laringoscopia dificultosa en un contexto clínico y develaron su utilidad como herramienta en la práctica clínica. En este estudio se aprecia que aquellos pacientes que presentaron una laringoscopia directa dificultosa poseían distancias piel-epiglotis, piel-hueso hioides y piel-cuerdas vocales mayores con respecto a aquellos pacientes con laringoscopias directas no dificultosas con una diferencia significativa de 0.38 cm (IC 95%, 0.17-0.58), 0.18 cm (IC 95%, 0.01-0.35) y 0.23 cm (IC 95%, 0.08- 0.39) respectivamente (Carsetti A, 2019). Esto estaría indicando que la utilización de la ecografía es posiblemente valiosa en el estudio prequirúrgico de la VAD.

La investigación realizada por Hui CM y col. describió la técnica para identificar

estructuras orofaríngeas y laríngeas aplicando la sonda ecográfica en el suelo de la boca, obteniendo una visión clara de la base de la lengua, del hueso hioides y de los músculos suprahioides y la compararon con otros elementos para la detección de la VAD concluyendo que la ecografía sublingual puede emplearse de forma objetiva en el manejo de la vía aérea (Hui CM, 2014). A partir de este estudio no hubo otros que confirmaron su utilidad, por lo que esta investigación suma información sobre si esta medición ecográfica es de utilidad o no para la predicción de una VAD.

En este trabajo de investigación se pretende demostrar la existencia de una relación entre la imposibilidad de visualizar por ecografía sublingual el hueso hioides y la presencia de una VAD durante la laringoscopia directa.

---

## **MATERIAL Y MÉTODOS**

---

Este estudio consistió en un trabajo de campo observacional y se llevó a cabo previa aprobación por el comité de ética del Hospital Provincial del Centenario. Se realizó sobre pacientes sometidos a anestésias generales con laringoscopia directa en cirugías programadas del Hospital Provincial del Centenario en Rosario (Santa Fe). Los criterios de inclusión fueron: ser mayor de 18 años, programados para cirugías que requieran intubación endotraqueal (IOT).

Los pacientes firmaron un consentimiento informado antes de ser incluidos en este estudio.

Previo al ingreso a quirófano en la sala preanestésica un único investigador con experiencia ecográfica, realizó una ecografía sublingual como se detalla en la Figura 1. Además, se evaluaron la escala de Mallampati y la distancia tiromentoniana (DTM).

La escala de Mallampati, modificada por Samsoon y Young, evalúa la visibilidad de las estructuras faríngeas y la lengua, estando el paciente una posición sentada y con apertura bucal completa (Deriy L, 2021). La DTM se mide entre la línea media inferior del mentón y la escotadura superior del cartílago tiroides en un individuo en posición sentada, boca cerrada y con la cabeza y el cuello en extensión completa (Chou HC, 1993).

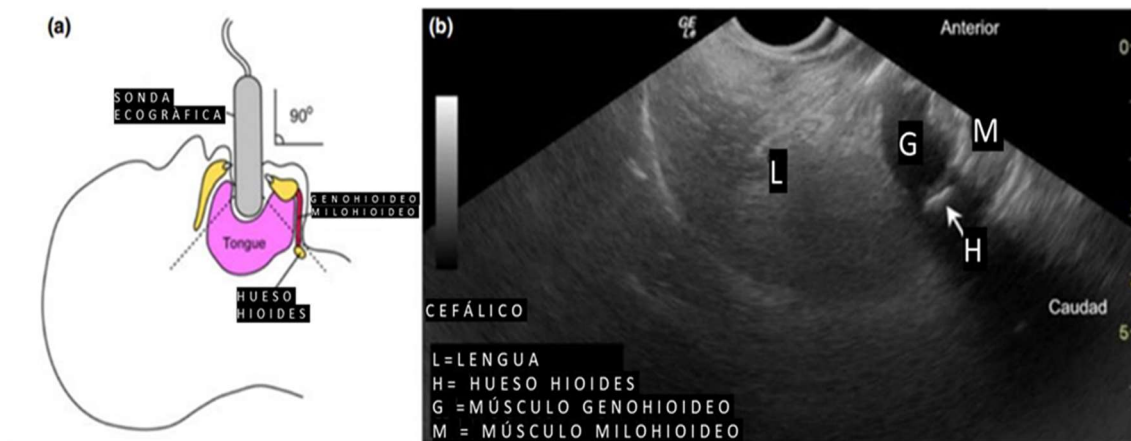


Figura 1.- Esquema de colocación sublingual de la sonda ecográfica de forma perpendicular a la cara del paciente (a) y ventana ecográfica del hueso hioides (b) (Hui CM, 2014 ).

Luego de haber pasado el paciente al quirófano, se procedió con la inducción anestésica general utilizando relajantes musculares. El relajante muscular utilizado fue vecuronio a una dosis de 0.08 mg/kg a 0.1 mg/kg endovenoso, inyectándose en 60 segundos, considerándose ésta una dosis óptima para una intubación endotraqueal para una cirugía programada. A los 3 minutos de haberse inyectado el relajante muscular se realizó la laringoscopia directa evaluándose la escala de Cormack-Lehane (C-L) (Ramzy M, 2022). La IOT fue ejecutada por anestesiólogos matriculados o residentes avanzados (tercer y cuarto año) que no tomaron parte del estudio ecográfico y desconocen su resultado. Se definió como una VAD los C-L mayores o iguales a 3 y una vía aérea no dificultosa (VA no D) los que obtuvieron una clasificación menor a 3 (Crosby ET, 1998). Se anotaron en la ficha identificatoria del paciente las siguientes mediciones de la vía aérea; si visualizó o no ecográficamente el hueso hioides, la escala de Mallampati del I al IV y la DTM. La DTM se clasificó como menor o mayor de 6 cm (Neumann KE, 2021). También la escala C-L se adjuntó a la ficha correspondiente de recolección de datos.

### Análisis estadístico

Se presentan las frecuencias junto con los porcentajes para describir las variables categóricas. Para describir las variables continuas se presenta el promedio (desvío estándar, DE) y su rango. Se analizó la capacidad predictiva de la visualización del hueso hioides sobre presencia de VAD mediante las correspondientes medidas diagnósticas: sensibilidad, especificidad, valor predictivo positivo (VPP) y valor predictivo negativo (VPN). La relación entre la visualización del hueso hioides con la escala Mallampati y con la DTM se evaluó mediante el test de independencia de Fisher. Los resultados con

una probabilidad asociada menor que 0,05 se consideraron estadísticamente significativos. Para el procesamiento se utilizó R Core Team (R Core Team, 2022).

## RESULTADOS

Se obtuvo el consentimiento informado de 209 pacientes, de los cuales se estudiaron 200, ya que 9 fueron excluidos del estudio al cancelarse su cirugía.

Se colocó la sonda en todos los pacientes estudiados sin realizar sedación ni topicación alguna, luego de ser instruidos con información verbal. El examen ecográfico fue rápido y realizado en menos de 3 minutos, y no se produjo efecto adverso alguno.

Se aprecian en la Tabla 1 las variables demográficas de la población analizada.

Tabla 1 – Descripción de las variables demográficas de los pacientes analizados (n=200).

VARIABLE	
<b>Sexo, n (%)</b>	
Femenino	103 (51%)
Masculino	97 (49%)
<b>Edad (años)</b>	
Media (DE)	40,8 (14,2)
Rango	16,0 - 84,0
<b>Peso (k)</b>	
Media (DE)	78,7 (19,1)
Rango	42,0 - 147,0
<b>Altura (cm)</b>	
Media (DE)	165,1 (17,6)
Rango	15,0 - 197,0

DE: desvío estándar

En la Tabla 2 se observa que 18 pacientes, es decir el 9%, presentó una VAD. De estos 18 pacientes a 17 no se pudo visualizar ecográficamente el hueso hioides, 7 presentaron un Mallampati menor a 3 y 5 una DTM menor a 6. Un único paciente presentó una VAD y se pudo apreciar el hueso hioides por ecografía sublingual. Las tres medidas presentaron diferencias estadísticamente significativas.

Tabla 2 –Predictores de VAD de los pacientes analizados (n=200)

	VA no D	VAD	Total	p
	182 (91%)	18 (9%)		
<b>DTM</b>				0,0011
<6 cm	6 (55%)	5 (45%)	11 (5%)	
>6	176 (93%)	13 (7%)	189 (95%)	
<b>Mallampati</b>				0,0010
<3 cm	141 (95%)	7 (5%)	148 (74%)	
>3 cm	41 (79%)	11 (21%)	52 (26%)	
<b>Visualización hueso hioides</b>				<0,0001
No	5 (23%)	17 (77%)	22 (11%)	
Sí	177 (99%)	1 (1%)	178 (89%)	

p: probabilidad asociada al test de Fisher.

Con respecto a la Tabla 3 podemos destacar que la sensibilidad de la ecografía del hueso hioides y la DTM fue superior al 90%. La medida con mayor sensibilidad fue la visualización por ecografía. La especificidad arrojó resultados similares entre visualización por ecografía del hueso hioides y la DTM . Los valores más altos de VPP y VPN los obtuvo también la ecografía con porcentajes superiores respecto al Mallampati y la DTM.

Tabla 3 – Capacidad de las mediciones de la vía aérea para predecir una VAD de los pacientes analizados (n=200)

	DTM	Mallampati	Hioides
<b>Pacientes correctamente clasificados con VAD</b>	90,50%	24,00%	97,00%
<b>Sensibilidad</b>	27,78%	38,89%	94,44%
<b>Especificidad</b>	96,70%	22,53%	97,25%
<b>VPP</b>	45,45%	4,73%	77,27%
<b>VPN</b>	93,12%	78,85%	99,44%



---

## DISCUSIÓN

---

Este estudio sugiere fuertemente que la ecografía sublingual puede usarse de forma objetiva en el manejo de la vía aérea y como predictor de VAD. Desde la experiencia obtenida en este trabajo de investigación se puede inferir que los pacientes toleran sin molestias este estudio ultrasonográfico, que es un método sencillo y eficiente para sumar en la evolución quirúrgica de la vía aérea. A su vez este método podría predecir las intubaciones difíciles como método único de previo al ingreso a quirófano coincidiendo con Hui y colegas (Hui CM, 2014).

Los datos arrojan una fuerte relación entre la imposibilidad de ver el hueso hioides y la presencia de una VAD.

Con respecto a la escala de Mallampati se utiliza de forma extendida en la práctica anestesiológica como predictores de VAD. Esta escala modificada por Samsoon y Young, es con la que se comparan los estudios. Sin embargo, presenta mucha variabilidad según el observador, y Lee y col. apenas encontraron una Sensibilidad del 76% y una Especificidad del 77% en un metaanálisis que incluía 34.513 pacientes (Lee, 2006), porcentajes inferiores a nuestro estudio por la ecografía sublingual (Tabla 3). Hay que considerar que la VAD es una interacción dinámica y no estática de los factores funcionales y la anatomía de cada paciente. Es por ello que este tipo de ecografía representa una técnica útil que estima el grado de desplazamiento de la laringe caudal. Ergo otras causas de VAD secundarias a otros factores como por ejemplo una movilidad disminuida del cuello o una extensión atlanto-occipital reducida no son detectable a través de este tipo de estudios. Razón por la cual hay casos especiales donde hay que saber cuándo utilizar cada predictor como por ejemplo pacientes con collarín cervical, artrosis severa del cuello o a una espondilitis anquilosante.

Podemos afirmar entonces que el ultrasonido del piso de la boca y la búsqueda del hueso hioides es una herramienta útil para la evaluación preoperatoria de la vía aérea. Es una intervención rápida y bien tolerada sin presentar la necesidad de sedar o topicar el sujeto en estudio.

La no visualización de dicho hueso en la ecografía suma información valiosa para el anestesiólogo con respecto a la vía aérea de los pacientes que van a ingresar a quirófano, permitiendo diseñar un plan anestésico más adecuado para cada paciente y predecir una laringoscopia difícil. Coincidiendo con otros trabajos de investigación se recomienda realizar estudios para analizar profundamente la fiabilidad interobservador de las

imágenes obtenidas mediante ecografía sublingual, así como estudios con mayor número de pacientes que evalúen la reproductibilidad y la validez de los resultados de este estudio (Hui CM, 2014).

---

## **CONCLUSIÓN**

---

La ecografía es una herramienta útil para la detección de VAD y debería ser integrada en la evaluación de la vía aérea perioperatoria.

---

## REFERENCIAS BIBLIOGRÁFICAS

---

- Aldriweesh B, Khan A, Abdullah Aljasser, Bukhari M, Abdulaziz Alrabiah, Alammar A. Correlation of airway ultrasonography and laryngoscopy findings in adults with subglottic stenosis: a pilot study. *European Archives of Oto-rhino-laryngology*. 2021 Nov 29;279(4):1989–94.
- Behringer EC. Approaches to managing the upper airway. *Anesthesiology Clinics of North America*. 2002 Dec;20(4):813–32.
- Boidin MP. Airway patency in the unconscious patient. *British Journal of Anaesthesia*. 1985 Mar;57(3):306–10.
- Carsetti A, Damiani E, Domizi R, Scorcella C, Pantanetti S, Falcetta S, et al. Airway pressure release ventilation during acute hypoxemic respiratory failure: a systematic review and meta-analysis of randomized controlled trials. *Annals of Intensive Care*. 2019 Apr 4;9(1).
- Chou H, Wu T. Mandibulothyroid distance in difficult laryngoscopy. 1993 Sep 1;71(3):335–9.
- Crosby ET, Cooper RM, Douglas MJ, Doyle DJ, Hung OR, Labrecque P, et al. The unanticipated difficult airway with recommendations for management. *Canadian Journal of Anaesthesia*. 1998 Aug;45(8):757–76.
- Escobar J. Cuánto podemos predecir la vía aérea difícil. 2009 Jan 1.
- Daniel SJ, Gianluca Bertolizio, McHugh T. Airway ultrasound: Point of care in children—The time is now. 2020 Jan 20;30(3):347–52.
- Deriy L, Gerstein NS. Moving past Mallampati: airway ultrasound in predicting difficult face mask ventilation. *Minerva Anestesiologica*. 2021 Feb;87(1).
- El-Orbany M, Woehlck H, Salem MR. Head and Neck Position for Direct Laryngoscopy. *Anesthesia & Analgesia* [Internet]. 2011 Jul [cited 2020 Aug 16];113(1):103–9.
- Heard AM, Green RJ, Eakins P. The formulation and introduction of a 'can't intubate, can't ventilate' algorithm into clinical practice. *Anaesthesia*. 2009 Jun;64(6):601-8.
- Hui CM, Tsui BC. Sublingual ultrasound as an assessment method for predicting difficult intubation: a pilot study. *Anaesthesia*. 2014 Mar 18;69(4):314–9.
- Longás Valián J, Martínez Ubieta J, Muñoz Rodríguez L, Ortega Lucea S, Guerrero Pardos LM, Vicente González E, Quesada Gimeno N. Modificación y mantenimiento de la vía aérea en la cirugía del hioides. Empleo de un intercambiador flexible en las nuevas

técnicas quirúrgicas del síndrome de apnea obstructiva del sueño. *Rev Esp Anesthesiol Reanim.* 2005 Mar;52(3):149-53.

- Aleksandra Janicka, L Halczy-Kowalik. Hyoid bone position and tongue size and patency of upper airway structures. *PubMed.* 2006 Jan 1;52 Suppl 3:53–9.

- Singh T, Kasinath MpR, Rastogi A, Priya V, Mishra P, Pant K. Comparison of airway ultrasound indices and clinical assessment for the prediction of difficult laryngoscopy in elective surgical patients: A prospective observational study. *Anesthesia: Essays and Researches.* 2021;15(1):51.

- Lee A, Fan LTY, Gin T, Karmakar MK, Ngan Kee WD. A Systematic Review (Meta-Analysis) of the Accuracy of the Mallampati Tests to Predict the Difficult Airway. *Anesthesia & Analgesia [Internet].* 2006;102(6):1867–78.

- Li L, Yong RJ, Kaye AD, Urman RD. Perioperative Point of Care Ultrasound (POCUS) for Anesthesiologists: an Overview. *Current Pain and Headache Reports.* 2020 Mar 21;24(5).

- Mallampati SR. Clinical sign to predict difficult tracheal intubation (hypothesis). *Canadian Anaesthetists' Society Journal.* 1983 May;30(3):316–7.

- Neumann KE, Banayan JM. Point of Care Ultrasound on Labor and Delivery. *Anesthesiology Clinics.* 2021 Dec 1;39(4):811–37.